This is a digital copy of a book that was preserved for generations on library shelves before it was carefully scanned by Google as part of a project to make the world's books discoverable online.

It has survived long enough for the copyright to expire and the book to enter the public domain. A public domain book is one that was never subject to copyright or whose legal copyright term has expired. Whether a book is in the public domain may vary country to country. Public domain books are our gateways to the past, representing a wealth of history, culture and knowledge that's often difficult to discover.

Marks, notations and other marginalia present in the original volume will appear in this file - a reminder of this book's long journey from the publisher to a library and finally to you.

Usage guidelines

Google is proud to partner with libraries to digitize public domain materials and make them widely accessible. Public domain books belong to the public and we are merely their custodians. Nevertheless, this work is expensive, so in order to keep providing this resource, we have taken steps to prevent abuse by commercial parties, including placing technical restrictions on automated querying.

We also ask that you:

+ *Make non-commercial use of the files* We designed Google Book Search for use by individuals, and we request that you use these files for personal, non-commercial purposes.

+ *Refrain from automated querying* Do not send automated queries of any sort to Google's system: If you are conducting research on machine translation, optical character recognition or other areas where access to a large amount of text is helpful, please contact us. We encourage the use of public domain materials for these purposes and may be able to help.

+ *Maintain attribution* The Google "watermark" you see on each file is essential for informing people about this project and helping them find additional materials through Google Book Search. Please do not remove it.

+ *Keep it legal* Whatever your use, remember that you are responsible for ensuring that what you are doing is legal. Do not assume that just because we believe a book is in the public domain for users in the United States, that the work is also in the public domain for users in other countries. Whether a book is still in copyright varies from country to country, and we can't offer guidance on whether any specific use of any specific book is allowed. Please do not assume that a book's appearance in Google Book Search means it can be used in any manner anywhere in the world. Copyright infringement liability can be quite severe.

About Google Book Search

Google's mission is to organize the world's information and to make it universally accessible and useful. Google Book Search helps readers discover the world's books while helping authors and publishers reach new audiences. You can search through the full text of this book on the web at `http://books.google.com/`

Über dieses Buch

Dies ist ein digitales Exemplar eines Buches, das seit Generationen in den Regalen der Bibliotheken aufbewahrt wurde, bevor es von Google im Rahmen eines Projekts, mit dem die Bücher dieser Welt online verfügbar gemacht werden sollen, sorgfältig gescannt wurde.

Das Buch hat das Urheberrecht überdauert und kann nun öffentlich zugänglich gemacht werden. Ein öffentlich zugängliches Buch ist ein Buch, das niemals Urheberrechten unterlag oder bei dem die Schutzfrist des Urheberrechts abgelaufen ist. Ob ein Buch öffentlich zugänglich ist, kann von Land zu Land unterschiedlich sein. Öffentlich zugängliche Bücher sind unser Tor zur Vergangenheit und stellen ein geschichtliches, kulturelles und wissenschaftliches Vermögen dar, das häufig nur schwierig zu entdecken ist.

Gebrauchsspuren, Anmerkungen und andere Randbemerkungen, die im Originalband enthalten sind, finden sich auch in dieser Datei – eine Erinnerung an die lange Reise, die das Buch vom Verleger zu einer Bibliothek und weiter zu Ihnen hinter sich gebracht hat.

Nutzungsrichtlinien

Google ist stolz, mit Bibliotheken in partnerschaftlicher Zusammenarbeit öffentlich zugängliches Material zu digitalisieren und einer breiten Masse zugänglich zu machen. Öffentlich zugängliche Bücher gehören der Öffentlichkeit, und wir sind nur ihre Hüter. Nichtsdestotrotz ist diese Arbeit kostspielig. Um diese Ressource weiterhin zur Verfügung stellen zu können, haben wir Schritte unternommen, um den Missbrauch durch kommerzielle Parteien zu verhindern. Dazu gehören technische Einschränkungen für automatisierte Abfragen.

Wir bitten Sie um Einhaltung folgender Richtlinien:

+ *Nutzung der Dateien zu nichtkommerziellen Zwecken* Wir haben Google Buchsuche für Endanwender konzipiert und möchten, dass Sie diese Dateien nur für persönliche, nichtkommerzielle Zwecke verwenden.

+ *Keine automatisierten Abfragen* Senden Sie keine automatisierten Abfragen irgendwelcher Art an das Google-System. Wenn Sie Recherchen über maschinelle Übersetzung, optische Zeichenerkennung oder andere Bereiche durchführen, in denen der Zugang zu Text in großen Mengen nützlich ist, wenden Sie sich bitte an uns. Wir fördern die Nutzung des öffentlich zugänglichen Materials für diese Zwecke und können Ihnen unter Umständen helfen.

+ *Beibehaltung von Google-Markenelementen* Das "Wasserzeichen" von Google, das Sie in jeder Datei finden, ist wichtig zur Information über dieses Projekt und hilft den Anwendern weiteres Material über Google Buchsuche zu finden. Bitte entfernen Sie das Wasserzeichen nicht.

+ *Bewegen Sie sich innerhalb der Legalität* Unabhängig von Ihrem Verwendungszweck müssen Sie sich Ihrer Verantwortung bewusst sein, sicherzustellen, dass Ihre Nutzung legal ist. Gehen Sie nicht davon aus, dass ein Buch, das nach unserem Dafürhalten für Nutzer in den USA öffentlich zugänglich ist, auch für Nutzer in anderen Ländern öffentlich zugänglich ist. Ob ein Buch noch dem Urheberrecht unterliegt, ist von Land zu Land verschieden. Wir können keine Beratung leisten, ob eine bestimmte Nutzung eines bestimmten Buches gesetzlich zulässig ist. Gehen Sie nicht davon aus, dass das Erscheinen eines Buchs in Google Buchsuche bedeutet, dass es in jeder Form und überall auf der Welt verwendet werden kann. Eine Urheberrechtsverletzung kann schwerwiegende Folgen haben.

Über Google Buchsuche

Das Ziel von Google besteht darin, die weltweiten Informationen zu organisieren und allgemein nutzbar und zugänglich zu machen. Google Buchsuche hilft Lesern dabei, die Bücher dieser Welt zu entdecken, und unterstützt Autoren und Verleger dabei, neue Zielgruppen zu erreichen. Den gesamten Buchtext können Sie im Internet unter `http://books.google.com` durchsuchen.

16548
d.32.

Digitized by Google

600019819Y

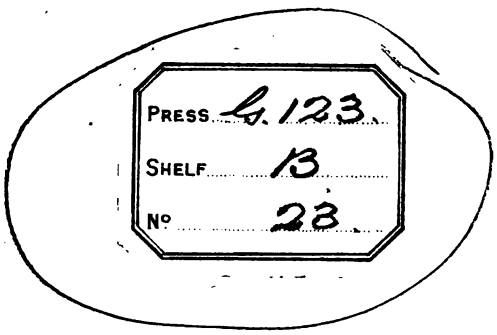

C
16548 d. 32

Digitized by Google

Digitized by Google

Digitized by Google

Digitized by Google

Digitized by Google

Digitized by Google

Digitized by Google

DAS VERHÄLTNISS

DER

GELENKKAPSELN ZU DEN EPIPHYSEN

DER

EXTREMITÄTENKNOCHEN.

AN DURCHSCHNITTEN DARGESTELLT

VON

Dr. A. v. BRUNN,

PROSECTOR UND PRIVATDOCENT IN GÖTTINGEN.

MIT 4 TAFELN.

RADCLIFFE LIBRARY UNIVERSITY 16 NOV 81 MUSEUM OXFORD

LEIPZIG,

VERLAG VON F. C. W. VOGEL.

1881.

Digitized by Google

Digitized by Google

Die auf den angehängten Tafeln befindlichen Abbildungen sind ein Beitrag zur Anatomie des jugendlichen Körpers, sie veranschaulichen das Verhältniss der Kapselmembranen zu der Grenze von Epi- und Diaphysen an den Extremitätengelenken. Dies Verhältniss, für den Chirurgen und praktischen Arzt zweifellos von grosser Bedeutung wegen des Vorkommens der Epiphysenlösungen durch äussere Gewalt sowohl wie durch Erkrankungen der Knochen und wegen der in solchen Fällen zu beantwortenden Frage, ob durch eine Epiphysentrennung die betreffende Gelenkhöhle eröffnet werde oder nicht, sowie auch wegen der mannigfachen Operationen in Gelenken, wie sie die heutige Chirurgie ausführt, — dies Verhältniss ist merkwürdigerweise bisher nicht soweit berücksichtigt worden, dass gute Abbildungen jugendlicher Gelenke gegeben wären, wenn auch von mehreren Autoren die in Frage stehenden Verhältnisse gelegentlich erwähnt worden sind.

Uffelmann hat in seiner so äusserst sorgfältigen Untersuchung über die Epiphysen des Schulterblattes, des Oberarms und der Unterarmknochen[1]) für das Schulter-, Ellenbogen- und Radiocarpalgelenk genau angegeben, ob und unter welchen Umständen Epiphysenlösungen intra- oder extracapsulär sein werden, aber leider fehlen die nöthigen Abbildungen. Die von mir gegebenen Bilder dieser Gelenke können also als Supplemente zu jener Arbeit dienen. Ausserdem hat Schwegel in einer ausführlichen Arbeit über Knochenentwick-

1) J. Uffelmann, Anatomisch-chirurg. Studien oder Beiträge z. d. Lehre von den Knochen jugendlicher Individuen. Hameln 1865.

Digitized by Google

lung [1]) auf das Verhalten der Gelenkkapseln zu Epiphysenlösungen hingewiesen, indessen sind seine Angaben nicht immer genau, namentlich in zweifelhaften Fällen zu wenig begründet und es ist der gänzliche Mangel an Abbildungen sehr empfindlich. Auch bei Hüter [2]) finden sich einzelne Angaben, welche auf die genannte Frage Bezug haben, betreffend das Hüftgelenk, Schulter- und Ellenbogengelenk, aber auch nur durch einige schematisch gehaltene Abbildungen veranschaulicht.

Namentlich diesem Mangel an guten Abbildungen, über welchen als einen sehr fühlbaren ich von mehreren Seiten klagen gehört habe, soll das hiermit veröffentlichte Werkchen abhelfen.

Will man für ein Gelenk bestimmen, wie die Trennungslinie bei Epiphysenlösungen sich zur Insertion der Gelenkkapsel verhält, so wird man sich zuerst fragen müssen, in welcher Schicht des Epiphysenknorpels die Trennung stattfindet resp. ob sich Regeln dafür überhaupt aufstellen lassen. Untersucht man die Festigkeit und den mikroskopischen Bau dieser Knorpelscheiben, so zeigt sich, dass die mittlere Schicht bei weitem die grösste Festigkeit besitzt: sie besteht aus regelmässigem Hyalinknorpel. Nach der Epiphyse hin ist die Consistenz etwas weicher: hier liegen die Knorpelzellen in grösseren unregelmässigen Haufen zusammen, die Grundsubstanz ist etwas geringer. Am weichsten aber ist die der Diaphyse nächste Lage, welche aus mächtig langen Knorpelzellensäulen besteht, die nur durch sehr dünne Septa aus Knorpelgrundsubstanz zusammengehalten werden. Jeder, der den Ossificationsprozess an solchen Stellen untersucht hat, weiss, wie häufig die Schnitte grade hier, am diaphysären Knorpelrande,

---

1) Schwegel, Die Entwicklungsgeschichte der Knochen des Stammes u. der Extremitäten, mit Rücksicht auf Chirurgie etc. Berichte der kais. Akademie d. Wiss. zu Wien. Bd. 30.

2) C. Hüter, Studien an den Extremitätengelenken Neugeborener und Erwachsener. Virchow's Archiv Bd. 25, 26, 28.

Digitized by Google

durchreissen. Auch am ganzen Knochen lässt sich die relative Weichheit dieser Lage leicht demonstriren. Befestigt man die Epiphyse irgend eines Knochens im Schraubstock und bricht dann die Diaphyse ab, so erscheint die Bruchfläche der letzteren stets völlig knöchern, völlig sauber: keine Spur des Knorpels ist an ihr haften geblieben. Diese Grenze des Knochenmittelstückes gegen den Epiphysenknorpel wird man also hauptsächlich ins Auge zu fassen haben. — Und diese Grenzfläche kann sich nun zur Gelenkkapsel in dreierlei Art verhalten. Sie kann einmal ganz oder theilweise innerhalb des Kapselursprunges liegen — wie beim Schultergelenk die Grenze des Schulterblattkörpers gegen die Epiphyse des Proc. coracoid. (Fig. 3); beim Ellenbogengelenk die Grenze des Ulnakörpers gegen die Olecranonepiphyse (Fig. 6) u. s. w. —; sie kann sich zweitens ganz ausserhalb des Bereiches der Kapsel befinden, — wie an der Basis der Phalangen (Fig. 9, 10, 11) —; endlich drittens aber kann die besprochene Grenze zwar ausserhalb des Kapselursprunges sich befinden, aber auf die Kapsel stossen, welche vom Ursprunge aus noch eine Strecke weit dem Knochen unmittelbar anliegt, ehe sie sich von ihm abhebt, — so beispielsweise am Oberarmbein (Fig. 1), am oberen Radioulnargelenk (Fig. 7) und an vielen anderen Stellen. Im ersten Falle wird eine Eröffnung der Gelenkhöhle unvermeidlich sein, im zweiten eine solche durch blosse Epiphysenlösung nie eintreten können, während es im letzten Falle auf die Art und Richtung der trennenden Gewalt ankommen wird, ob die Gelenkhöhle eröffnet wird oder nicht. Wie sich nun die einzelnen Gelenkenden der Knochen in Betreff ihrer Zugehörigkeit zu einer der drei aufgestellten Classen verhalten, das muss die Betrachtung der einzelnen Präparate lehren: ich beschränke den Text desshalb auf eine ausführliche Erklärung der Abbildungen, welche sämmtlich von Herrn O. Peters in Göttingen durchaus treu in natürlicher Grösse nach Durchschnitten der gefrorenen Gelenke gezeichnet sind, und für jedes Gelenk auf Mittheilung des aus der Untersuchung der einzelnen Präparate gezogenen Resultates.

Digitized by Google

Es standen mir für vorliegende Untersuchung Gelenke von Individuen jeden Alters bis zu 20 Jahren zur Verfügung; dieselben stammen zum Theil von hiesiger Anatomie, zum Theil verdanke ich sie Herrn Professor Waldeyer in Strassburg, welchem ich hiermit meinen wärmsten Dank auszusprechen nicht unterlassen will. — Durch Vergleichung zahlreicher Präparate desselben Gelenkes habe ich mich überzeugt, dass das Verhältniss der Kapsel zum Epiphysenknorpel resp. seiner diaphysären Grenze von der Zeit an, wo die Diaphyse ihre volle Ausbildung erlangt hat, bis zu der, wo sie mit der Epiphyse verschmilzt, dasselbe bleibt: dass also die von den einzelnen Gelenken abgebildeten ältesten Stadien bis zur Wachsthumsvollendung erhalten bleiben.

Digitized by Google

I.

Schultergelenk.

TAFEL I. FIGUR 1—4.

Figur 1 und 1A.

Frontalschnitt durch das rechte Schultergelenk eines 8jährigen Knaben bei horizontal erhobenem Arm. Hintere Schnittfläche.

cl Acromiales Ende des Schlüsselbeins, schräg durchschnitten. *sc* Gelenkkopf der Scapula. *ec* Epiphyse des Oberarmkopfes, *etm* Epiphyse des Tuberc. majus; die ursprüngliche Grenze beider Knochenkerne ist in der Mitte noch erkennbar an einem vom Epiphysenknorpel ausgehenden schmalen Knorpelstreifchen. *D* M. deltoideus; *Tmj* M. teres major; *Al* M anconaeus longus; *Ssp* M. supraspin.; *Ss* M. subscapularis.

Die Gelenkkapsel, deren Höhlung hier wie in allen Figuren durch eine schwarze Linie angegeben ist, reicht oben nicht. bis an die Epiphysengrenze, während sie dieselbe an der unteren Fläche des Humerushalses (bei *) überschreitet; trotzdem braucht bei einer Ablösung der Epiphyse eine Eröffnung des Kapselraumes nicht nothwendig zu erfolgen, wie das auch die von Uffelmann a. a. O. mitgetheilten Versuche bestätigen, da die Kapsel nicht bei *, sondern höher oben direct vom Gelenkknorpel entspringt und sich auch bis an den Gelenkknorpel hin abpräpariren lässt, wie dies in Fig. 1A dargestellt ist.

Figur 2 und 2A.

Horizontalschnitt durch das linke Schultergelenk desselben Individuums, bei horizontal erhobenem Arm; obere

Digitized by Google

Schnittfläche. Der Schnitt ist unmittelbar unter der Spina scapulae — *ssc* — durchgegangen und hat den unteren Rand des Acromion bei *a* gestreift.

ec Epiphyse des Humeruskopfes, *sc* Gelenkkopf der Scapula. *D* M. deltoid.; *Isp* M. infraspinatus; *Ss* M. subscapularis.

Das Verhältniss der Kapsel zur Epiphysengrenze zeigt sich vorn und hinten ebenso wie unten; die Gelenkhöhle überschreitet diese Grenze zwar, aber nur, indem die Kapsel, vom Gelenkknorpel entspringend, noch eine Strecke weit, bis * und ** an den Knorpel resp. Knochen angeheftet ist. Den Verlauf derselben zeigt Fig. 2A.

Figur 3.

Rechtes Schultergelenk eines 16jährigen Individuums. Der Arm war in einer der Medianebene des Körpers parallelen Ebene möglichst nach hinten gehoben. Der Schnitt ist in der Axe des Proc. coracoid. geführt und hat den Oberarmkopf so getroffen, dass dieser in einen vorderen, etwa ein Viertel des Ganzen betragenden Theil, den die Figur zeigt, und einen hinteren entsprechend grösseren zerfiel. Dadurch dass der Schnitt nicht senkrecht, sondern schräg zur Kapseloberfläche kam, erklärt sich die scheinbare Dicke der Kapsel wie auch des Periostes.

ss Spina scapulae, *pc* Proc. coracoid., durch einen gegen die Gelenkfläche hin an Dicke wesentlich zunehmenden Epiphysenknorpel vom Körper des Schulterblattes getrennt; *eb* der in diesem dicksten Theile des Knorpels auftretende Knochenkern, Uffelmann's Osteoepiphysis bicipitalis.

Es ist klar, dass eine Ablösung des Epiphysenknorpels, welcher den Rabenschnabelfortsatz nebst dem ebenerwähnten kleinen Knochenkerne von dem Schulterblattkörper trennt, in die Gelenkhöhle hineingehen muss.

Figur 4.

Frontalschnitt des rechten Schultergelenkes eines 1 3/4 Jahre alten Mädchens, bei herabhängendem Arm; hintere Schnitt-

Digitized by Google

fläche. *cl* acromialer Theil der Clavicula, schräg durchschnitten. *D* M. deltoid.; *bd* Schleimbeutel unter dessen Ursprung; *Ssp* M. supraspin.; *Al* M. ancon. longus. *pb* Art. profunda brachii; *chp* Art. circumflexa hum. post.

Das Verhalten der Kapsel zu der diaphysären Grenze der Epiphyse ist an der unteren Peripherie des Schulterkopfes dasselbe wie später, während sie an der oberen Fläche mitten auf dem Knorpel, da wo später die Knochenkerne des Kopfes und des Tuberc. majus zusammenstossen endigt.

Suchen wir uns aus dem Gesagten darüber klar zu werden, wie sich bei Epiphysenlösungen der beiden im Schultergelenk zusammentreffenden Knochen die Kapsel verhalten wird. Zunächst ist klar, dass eine Ablösung des Hakenfortsatzes des Schulterblattes sammt der Osteoepiphysis bicipitalis, wie sie durch Gewalten, welche auf die Spitze des ersteren einwirken oder durch Erkrankungen des Schulterblattkörpers denkbar ist, eine Eröffnung des Gelenkraumes absolut eintreten muss, indem das obere Viertel der Gelenkfläche von dem unteren Theile losgerissen wird. Ausserdem droht bei einer solchen Läsion auch noch die Gefahr einer Zerreissung der Bursa subcoracoidea. Diese nämlich erstreckt sich längs dem medialen Rande der Knorpelscheibe, welche den Proc. coracoid. vom Körper des Schulterblattes trennt und überragt dieselbe sowohl nach oben — nach dem Proc. coracoid. hin, — wie nach unten; in ersterer Richtung um ca. 5, in letzterer um ca. 10 mm bei 15jährigen Individuen, bei jüngeren um weniger. Ihre dem Knochen anliegende Wand ist von demselben zwar ablösbar, aber nur mit Mühe, sodass bei gewaltsamer Lösung der Epiphyse ihre Eröffnung wahrscheinlich ist. Dagegen wird es bei Ablösung der Epiphysen am oberen Humerusende darauf ankommen, in welchem Umfang die Epiphyse getrennt wird, auch darauf, wie gross die dies bewirkende Gewalt ist. Blosse Abtrennung der Tubercula, eines oder beider, vor der Zeit ihrer Verschmelzung mit dem Kopfe, also bis zum Ende

Digitized by Google

des fünften Jahres, wird extracapsulär bleiben, falls nicht etwa die die Sehne des langen Bicepskopfes begleitende Bursa intertubercularis, welche die Epiphysengrenze nach unten um ca. 5 mm überragt, eingerissen wird, was bei der innigen Verwachsung ihrer Wandung mit dem Sulcus intertubercularis — namentlich bei Einwirkung grosser Gewalt — nicht unwahrscheinlich ist. Eine blosse Ablösung des Knochenkernes des Kopfes in dieser Zeit ist bei der tief im Knorpel versteckten Lage desselben nicht wohl möglich; sollte sie dennoch — durch in ihm auftretende Osteomyelitis etwa — eintreten, dann würde sie intracapsulär sein können, wenn die Trennung des Gelenkknorpels vom lateralen Rande des Knochenkernes senkrecht nach oben, oder vom unteren Rande horizontal nach innen ginge. — Leichter möglich aber als diese Fälle erscheint der Fall, dass zu jeder Zeit, namentlich aber nach Verschmelzung der drei Knochenkerne zu einer Epiphysis sup. hum., diese vom Mittelstück abgerissen wird. Dabei ist es wahrscheinlich, dass die Trennung ganz ohne Kapselverletzung vor sich geht, da ja diese Membran überall vom Gelenkknorpel ihren Ursprung nimmt. Nur bei grosser Verschiebung der Bruchenden ist es möglich, dass die Kapselmembran unten, vorn oder hinten eingerissen, nicht bloss von der Diaphyse abgerissen wird.

Digitized by Google

II.
Ellenbogengelenk.

Tafel II. Figur 5—7.

Figur 5.

Frontalschnitt durch das gestreckte rechte Ellenbogengelenk eines 19jährigen Mannes. Vordere Schnittfläche.

ol die noch knorpelige Spitze des Olecranon, in der Fossa olecrani liegend. *eem* Epiphyse des Epicond. med. *etr* Epiphyse der Trochlea, in diesem Schnitt scheinbar aus zwei Knochenkernen bestehend; tiefere Schnitte liessen indess erkennen, dass der Kern einfach ist und nur nach dem vorderen Rande zu in zwei Spitzen ausläuft. *ech* Epiphyse des Capitulum humeri, bereits verschmolzen mit der des Epicondylus lat., — *ecl. ecr* Knochenkern des Capitulum radii.

Da die Gelenkhöhle sich bei * und ** weit unter die Epiphysengrenze des Radiusköpfchens erstreckt, ist bei möglichem Abbruch derselben eine Kapselzerreissung wohl möglich, indess nicht nothwendig, weil auch hier die Kapsel vom Gelenkknorpel ausgeht und bis zum unteren Ende der Höhle ziemlich lose dem Radius anhaftet, wie das die Fig. 7A erkennen lässt. Dagegen wird eine Ablösung der mit dem Epicondylus lat. verbundenen Knochenkernes des Capit. humeri, ebenso wie eine solche des Trochleakernes, bei † nothwendig in die Gelenkhöhle dringen müssen.

Figur 6.

Sagittalschnitt durch das linke Ellenbogengelenk eines 8jährigen Knaben; laterale Schnittfläche.

Digitized by Google

u Ulna, im grössten Durchmesser getroffen; *h* Humerus, medial von der Axe getroffen, so dass im oberen Theil des Präparates nur der Längsschnitt der medialen Kante sichtbar ist. *etr* Epiphyse der Trochlea, *eol* Epiph. des Olecranon; beide sind noch völlig knorpelig, die Grenzen beider gegen die betreffenden Diaphysen bleiben aber später nach dem Auftreten der Knochensubstanz dieselben.

Al M. ancon. longus; *B* M. biceps; *Bi* M. brach. int.; *Br* M. brachioradialis.

Die Grenze der Ulnadiaphyse und des Olecranon geht in den Gelenkknorpel hinein, sodass vorkommenden Falls die Gelenkhöhle sicher eröffnet wird. Auch über die Grenze der Humerusdiaphyse geht die Kapsel weit nach oben. Dieselbe lässt sich an der vorderen Seite ohne Mühe bis an den Gelenkknorpel ablösen und ist ziemlich dick, wogegen diese Präparation an der hinteren Seite kaum ordentlich ausführbar ist, weil die zwar auch vom Gelenkknorpel entspringende Kapsel äusserst zart und so fest an die Knochenoberfläche der Fossa olecrani angewachsen ist, dass sie regelmässig zerreisst, — woraus gefolgert werden muss, dass eine Epiphysentrennung auch hier in den Gelenkraum eindringen wird.

Figur 7 *und* 7A.

Sagittalschnitt durch den lateralen Theil des rechten Ellenbogengelenks von demselben Individuum.

h Humerus, *r* Radius; *ech* und *ecr* die betreffenden Epiphysen beider. *Bi* M. brach. int.; *Su* M. supinator; *Br* M. brachiorad.

Die Kapselhöhle überschreitet vorn die Epiphysengrenze des Capit. humeri wenig, dagegen unten die des Radiusköpfchens vorn und hinten bedeutend. Dass trotzdem die Gefahr einer Gelenkeröffnung keine absolute ist, beweist die Skizze Fig. 7A, welche dasselbe Präparat nach möglichst weiter Ablösung der Synovialkapsel darstellt.

Digitized by Google

Nach alledem erscheint die Integrität des Ellenbogengelenks in hervorragender Weise durch Epiphysentrennungen gefährdet. Bricht die ganze untere Humerusepiphyse ab, so tritt aller Wahrscheinlichkeit nach eine Kapselzerreissung in der Fossa olecrani ein; eine Fractur des Gelenkknorpels wird erfolgen bei der — allein freilich unwahrscheinlichen — Trennung der Trochleaepiphyse oder derjenigen des Capitulum humeri mit oder ohne den Epicondylus lateralis. Unvermeidlich ist ferner eine Kapseleröffnung bei der Ablösung des Olecranon. Am ehesten möglich ohne Zerreissung der Gelenkmembran erscheint eine Abtrennung des Köpfchens des Radius, — auszuschliessen ist aber bei der Länge des den oberen Theil des Knochens umhüllenden Kapselsackes diese Gefahr gewiss auch nicht.

Digitized by Google

III.

Unteres Radioulnargelenk, Radiocarpalgelenk, Fingercarpal- und Fingergelenke.

Tafel II. Figur 8—10 und Tafel III. Figur 11.

Figur 8.

Linke Hand eines 14jährigen Knaben, Sagittalschnitt durch den Mittelfinger. Kleinfingerseite des Schnittes.

r Radius; *eir* seine untere Epiphyse. *l* Os lunatum; *cp* Os capitatum; *m III* Os metacarpi III; *ecm* Epiphyse seines Köpfchens; 1, 2, 3 Phalangen. *Epl* Muskelbauch des M. extens. poll. longus, durchschnitten. *Eip* Sehne des M. extens. ind. propr., schräg getroffen; *Edc II und III*, Sehnen des M. extens. dig. comm. für die betr. Finger, erstere schräg, letztere längs durchschnitten; *Pq* M. pronator quadratus; *Fpl* M. flexor poll. long. und *Fpl** dessen schräg abgeschnittene Sehne; *Fdcs* M. flex. dig. comm. subl.; *Fdcs II* dessen zum Zeigefinger gehende abgeschnittene Sehne; *Fdcs III* dessen Sehne für den Mittelfinger in ihrem Verlauf und Ansatz an der II Phalanx; *Fdcp II und III* dieselben Sehnen des M. flex. dig. comm. prof.; *Id II* M. inteross. dors. II; *Adp* Querschnitt des queren Kopfes des M. adductor poll.; *L II* M. lumbr. II.

Nirgends kommen hier die Höhlen der Gelenke in die unmittelbare Nachbarschaft von Epiphysenknorpeln: vom Radius entspringt die Gelenkkapsel in der Peripherie der Gelenkfläche; am Fingercarpalgelenk ist sie an der volaren Seite durch starke Bindegewebemassen vom Epiphysenknorpel ge-

Digitized by Google

trennt; — an den Fingergelenken reicht sie nirgends bis zu den Knorpeln herunter.

Figur 9.

Ebensolcher Schnitt durch die Hand eines 1 3/4 Jahr alten Mädchens. Rechte Hand; laterale Schnittfläche.

Bezeichnungen wie bei Fig. 8.

Das Verhalten der Kapseln ebenso wie dort.

Figur 10 *und* 10A.

Frontalschnitt durch die rechte Hand eines 8 jährigen Knaben. Vordere Schnittfläche.

u Ulna, *r* Radius; *eiu* und *eir* untere Epiphysen beider Knochen. *s* Os scaphoid.; *l* Os lunat.; *py* Os pyramid., *tr* und *trd* Os trapezium und trapezoideum, *cp* Os capitat.; *h* Os hamat. *m II — m V* 2. bis 5. Mittelhandknochen; *I* Mm. interossei; *Epl* schräg durchschnittene Sehne des M. ext. poll. longus.

Die beiden hier in Betracht kommenden Gelenke, das untere Radioulnargelenk und das Radiocarpalgelenk, werden kaum in Gefahr kommen, bei Abtrennung der distalen Epiphysen der Vorderarmknochen geöffnet zu werden, auch ersteres trotz des ziemlich hohen Hinaufreichens der Höhle nicht, weil die leicht abzulösende Kapsel unterhalb der diaphysären Grenze der Knorpelscheiben entspringt, wie aus Fig. 10A ersichtlich ist.

Figur 11 *und* 11A.

Frontalschnitt des kleinen Fingers der Hand Fig. 8; hintere Schnittfläche.

U ulnare, *R* radiale Seite; *m V* 5. Mittelhandknochen, *ecm V*, Epiphyse seines Köpfchens. *Abq* M. abduct. dig. V; *Iv IV* M. inteross. volar. IV.

Auffallend erscheint in diesem Präparat, dass an der Daumenseite des Fingercarpalgelenkes die Gelenkhöhle hoch hinaufgeht, bis über den Knorpelstreifen weg, welcher Epi- und Diaphyse scheidet. Es liegt das daran, dass der Schnitt hier

Digitized by Google

etwas mehr volarwärts gefallen ist, als an der medialen Seite; an letzterer ist er durch den Ursprung des Lig. accessorium mediale gegangen, an ersterer vor demselben vorbei: vor und hinter diesem Ursprunge aber geht die Kapsel viel höher hinauf als im Bereich desselben, wo sie am unteren Rande der Ursprungsrauhigkeit festsitzt. Dass sie vor wie hinter dem Seitenbande gleich hoch hinaufgeht, so hoch wie die Figur es zeigt, davon habe ich mich vielfach überzeugt. Dass trotzdem bei Epiphysentrennung eine Gelenkeröffnung nicht einzutreten braucht, folgt aus Fig. 11A, welche erkennen lässt, dass auch hier der Ursprung der Kapsel etwas unterhalb der oberen Grenze der Knorpelscheibe liegt. — Das Verhalten der Fingergelenke entspricht durchaus dem, wie es der Sagittalschnitt bereits zeigte.

Die sämmtlichen in der Hand vereinigten Gelenke erscheinen somit wenig disponirt, bei irgendwelchen Epiphysentrennungen Kapselzerreissungen zu erleiden, — am ehesten noch das untere Radioulnargelenk und die Fingercarpalgelenke.

Digitized by Google

IV.
Hüftgelenk.

TAFEL III. FIGUR 12—14.

Figur 12 *und* 12A.

Frontalschnitt durch das linke Hüftgelenk des 8jährigen Knaben; hintere Schnittfläche. Das Gelenk befand sich in der Stellung wie beim ruhigen Stehen.

il Durchschnitt des Darmbeins. *c* Knorpelscheibe zwischen den beiden oberen Aesten des Scham- und Sitzbeines; *pu* unterer Schambeinast, quer getroffen, mit dem ebengenannten Knorpel durch den oberen Rand des Lig. obturatorium verbunden. *lg* Labrum glenoid.; *ta* Lig. transv. acet.; *zo* Zona orbicular. der Gelenkkapsel; *e t mj* Epiphyse des Trochanter major; *tf* Lig. teres fem.

Ablösung der Epiphyse des Femurkopfes erscheint nach Fig. 12 nothwendig mit Kapseleröffnung combinirt, Fig. 12A lässt aber erkennen, dass die Synovialmembran auch hier vom Gelenkknorpel entspringt und sich bis an ihn heran — und zwar mit leichter Mühe — von dem Schenkelhalse ablösen lässt, so dass, falls sich, wie wahrscheinlich, die Diaphyse vom Zwischenknorpel ablöst, die Integrität der Gelenkhöhle gewahrt bleiben kann. Dasselbe würde selbstverständlich der Fall sein, wenn der Trochanter major, welcher hier noch durch eine die obere Fläche des Halses bekleidende Knorpelplatte mit dem Kopf in Verbindung steht, mit diesem zusammen abgetrennt würde. — Auf das Verhalten des Acetabulum komme ich bei Fig. 14 zurück.

Digitized by Google

Figur 13.

Horizontalschnitt durch das rechte Hüftgelenk eines neugeborenen Knaben; der Oberschenkel war in einer zur Medianebene des Körpers parallelen Ebene bis zur horizontalen Lage gebeugt; der Schnitt ist unterhalb der Fossa capitis gefallen. Untere Schnittfläche.

is höchster Theil des oberen Sitzbeinastes; *pu* oberer Schambeinast — beide durch einen breiten Knorpelstreifen getrennt. *tf* Uebergang des Lig. teres fem. in das weiche Gewebe der Fossa acetabuli. *c* Schenkelkopf, *trmj* Grosser Trochanter, *Oi* M. obtur. int.; *Gm* M. glut. max.; *Vl* M. vastus lateral.; *A* Adductoren. Dass hier eine Abtrennung der ganzen oberen Epiphyse des Femur eine extracapsuläre sein würde, leuchtet ein, da die Kapsel am unteren Rande des Halses sich ebenso, aber noch leichter als später, bis an den Gelenkknorpel des Kopfes abpräpariren lässt.

Figur 14.

Schnitt durch das Acetabulum der rechten Beckenhälfte, parallel der Ebene des Pfannenrandes; von einem 19jährigen Mann. Mediale Schnittfläche. *il* Darmbein, senkrecht zu seiner Oberfläche durchschnitten; *pu* Schambein, Schrägschnitt; *is* ebensolcher Schnitt durch das Sitzbein, wenig medial neben dem Tuber ischii; * das weiche Gewebe der Fossa acetabuli.

Man erkennt leicht, dass alle Brüche, welche durch einen der beiden Knorpel zwischen dem Darmbein einerseits und dem Schambein oder Sitzbein andererseits gehen, auch in die Gelenkhöhle dringen müssen. Nur die Lösung der knorpeligen Verbindung zwischen den beiden oberen Aesten der genannten Beckentheile eröffnet das Gelenk direct nicht, da sie auf das weiche Gewebe der Fossa acetab. stösst; indessen ist eine derartig isolirte Trennung dieser Verbindung wohl kaum zu erwarten, wenigstens nicht durch äussere Gewalt, welche meist eines der drei Knochenstücke aus beiden Verbindungen mit den beiden anderen lösen wird.

Digitized by Google

So besteht also zwischen Hüftgelenk und Schultergelenk in Bezug auf die hier hauptsächlich berücksichtigte Frage die Uebereinstimmung, dass beider Synovialkapseln durch Trennung der die Pfanne zusammensetzenden Stücke nothwendig eröffnet werden müssen, durch Trennung der Epiphysen des Kopfes dagegen nur dann, wenn eine sehr heftig wirkende Gewalt thätig ist, welche die Kapsel an ihrem Uebergange vom Gelenkkopf auf den Hals abreisst.

Digitized by Google

V.
Kniegelenk.

Tafel III. Figur 15 und Tafel IV. Figur 16—18.

Figur 15.

Mittlerer Sagittalschnitt des rechten Kniegelenks vom 8jährigen Knaben; vordere Hälfte, laterale Schnittfläche.

f Femur, *ti* Tibia; *eif* und *esti* deren untere resp. obere Epiphysen. *p* Kniescheibe, *pp* Plica synovial. patell.; *bsc* Bursa subcruralis, welche in diesem Falle nur durch eine lateralwärts neben dem Schnitt befindliche Oeffnung von 4 mm Durchmesser mit dem Kniegelenk in Verbindung steht. *bsp* Bursa subpatell. *pi* Lig. patellare inf., *cp* Ligam. cruciat. post.; *Rf* M. rectus fem.

Die Epiphysenknorpel stossen nirgends auf die Gelenkhöhle — auch in der hinteren Hälfte eines Medianschnittes ist das nicht der Fall.

Figur 16.

Sagittaler Schnitt des rechten Kniegelenks durch den medialen Condylus eines 16jährigen Knaben; mediale Schnittfläche.

f, *ti* Femur und Tibia; *eif*, *esti* die resp. Epiphysen; *mm* Meniscus medial., vorn und hinten durchschnitten; *bsm* die Communicationsöffnung der Bursa semimembranosa in das Kniegelenk.

Weder am Oberschenkelbein, noch viel weniger an der Tibia reicht die Gelenkkapsel über den Epiphysenknorpel fort.

Digitized by Google

Figur 17.

Sagittaler Schnitt durch das rechte Kniegelenk, durch den lateralen Condylus; 9jähriges Mädchen; laterale Schnittfläche.

Bezeichnungen der Knochen dieselben. *m l* Meniscus lateralis; *b s c* Eingang in die Bursa subcruralis.

Das Verhalten der Kapsel zu den Knorpelscheiben unterscheidet sich von dem im vorigen Präparat dadurch, dass vorn die Kapsel etwas über die Epiphysengrenze hinaufreicht; ein ziemlich dickes Polster losen fetthaltigen Gewebes würde aber eventuell die Kapsel vor einer Zerreissung schützen.

Figur 18.

Frontalschnitt des rechten Kniegelenkes vom 8jährigen Knaben; vordere Schnittfläche.

t, ti, fi Femur, Tibia, Fibula; *e i f, e s ti, e s fi* untere resp. obere Epiphysen derselben. *m m* und *m l* medialer und lateraler Meniscus. *c p* und *c a* Ligg. cruciat. post. und ant.

Auch hier ist durchaus klar, dass eine Eröffnung der Gelenkkapsel des Kniegelenkes durch eine Epiphysenlösung nicht wohl entstehen kann. Einzig an der lateralen Seite schiesst die diaphysäre Grenze der Tibiaepiphyse auf die Gelenkhöhle des oberen Tibiofibulargelenkes; indessen ist das Schienbein an dieser Stelle noch durch Bindegewebe, welches bei * angegeben ist, von der Gelenkhöhle getrennt, so dass auch die Eröffnung dieses kleinen Gelenkes in solchem Falle nicht unbedingt nöthig erscheint.

Das Kniegelenk erscheint also gegen eine Eröffnung der Kapsel durch Trennungen von Epiphysen sehr gesichert — gerade im Gegensatz zum Ellenbogengelenk. Ebenso sind die drei Synovialtaschen des Gelenkes nicht wesentlich gefährdet. Zwar reicht die Bursa subcruralis hoch über die Epiphysengrenze, indessen ist ihre Verletzung wegen der dicken Schicht fetthaltigen Bindegewebes, welche sie vom Knochen trennt, unwahrscheinlich. — Die zweite Tasche, die

Digitized by Google

Bursa semimembranosa (welche ich mit Gruber's Angabe übereinstimmend in vier Fällen an 3-, 4- und 16jährigen Individuen nicht mit der Höhle des Kniegelenks communicirend fand), reicht nicht bis unter den Epiphysenknorpel. Ebenso verhielt sich in dieser Hinsicht die regelmässig mit der Gelenkhöhle in offener Verbindung stehende Bursa poplitea an sieben Gelenken, entstammend 3-, 4-, 6-, 8-, 12- und 16jährigen Menschen.

Digitized by Google

VI.

Knöchelgelenk, Zehentarsal- und Zehengelenke.

Tafel IV. Figur 19—23.

Figur 19.

Frontalschnitt durch das Knöchelgelenk des 8jährigen Knaben; Fussaxe rechtwinklig zu der des Unterschenkels gestellt; vordere Schnittfläche.

ti, *fi*, *eiti* und *eifi* Tibia, Fibula und ihre unteren Epiphysen. *t* Talus, *c* Calcaneus; *Tp* Sehne des M. tibial. post.; *Fhl* und *Fdl* die des M. flex. hallucis long. und des M. flexor digit. long.; *Pel* und *Peb* Sehnen des M. peroneus long. und brevis; *F* Plantarfascie.

Die Epiphysenknorpelscheibe der Fibula liegt 8 mm unterhalb der der Tibia; erstere liegt in der directen Verlängerung des horizontalen Theiles der Knöchelgelenkspalte. Da diese aber durch eine ca. 1 mm dicke Bindegewebslage von dem Wadenbein getrennt ist, erscheint die Möglichkeit dieser gewiss häufigen Epiphysenlösung ohne Verletzung des Gelenkes zulässig. Wird nun aber diese Lösung, wie wohl meist, hervorgerufen durch überstarke Rotation des Talus um eine von vorn nach hinten gehende Axe, so wird es, da dann die genannte Bindegewebsschicht der stärksten Dehnung ausgesetzt ist, leicht zu einer Zerreissung derselben, also dennoch zur

Digitized by Google

Eröffnung der Höhle des Knöchelgelenkes kommen können. Die betreffende Knorpelscheibe des Schienbeins stösst unmittelbar oberhalb des unteren Tibiofibulargelenkes an das Periost — ihre Ablösung wird vermuthlich die Kapsel nicht lädiren.

Figur 20.

Ebensolcher Schnitt vom rechten Knöchelgelenk eines Neugeborenen; hintere Schnittfläche. Bezeichnungen wie bei Fig. 19.

Auffallend ist hier, dass die Spalte des unteren Tibiofibulargelenkes nur eben angedeutet erscheint; bei einem anderen Neugeborenen wie auch bei einem Kinde von 1 3/4 Jahren war das Verhalten dasselbe, wogegen bei einem 9 Monate alten Kinde diese Spalte schon relativ ebenso gross war, wie beim Erwachsenen, und bei 3jährigen und älteren Individuen stets normal gefunden wurde.

Figur 21.

Sagittalschnitt des linken Knöchelgelenkes des 8jährigen Knaben; der Schnitt ging durch die zweite Zehe. Mediale Schnittfläche.

ti Tibia mit der unteren Epiphyse *e i ti*; *t* Talus, *c* Calcaneus, *n* Os naviculare. *TA* Achillessehne, bei * der zwischen ihr und dem oberen Theil der hinteren Calcaneusfläche gelegene Schleimbeutel. *Fhl* M. flex. hall. longus.

Die Gelenkhöhle des Knöchelgelenkes reicht nirgends annähernd an die Epiphysengrenze.

Figur 22.

Mittlerer Sagittalschnitt durch die rechte grosse Zehe desselben Individuums; laterale Schnittfläche.

c I Os cuneif. I, *m I* Mittelfussknochen der grossen Zehe; *epm I* und *cam I* hintere und vordere Epiphyse desselben. Letztere, welche ich auch bei drei anderen darauf untersuchten Kinderfüssen von 3, 6 und 9 Jahren fand, ist ebenso eigen-

Digitized by Google

thümlich beschaffen, wie die von Uffelmann [1]) zuerst richtig beschriebene untere Epiphyse des Daumenmetacarpus. Eben so wenig wie der Knochenkern in jener ist dieser hier selbständig, sondern wächst zapfenartig aus der Diaphyse hervor und breitet sich nach den Seiten aus, so dass man bei weit seitlich fallenden Schnitten die Epiphyse durch einen ununterbrochenen Knorpelstreifen vom Mittelstücke getrennt findet. — 1 und 2 erste und zweite Phalanx; *Ehl* und *Fhl* Extensor und Flexor hall. longus.

Die einzige Epiphyse, deren Lösung intracapsulär sein würde, ist die besprochene vordere am Metatarsus I.

Figur 23.

Mittlerer Sagittalschnitt durch die zweite Zehe des linken Fusses von demselben Kinde; laterale Schnittfläche.

c II zweites Keilbein; *m II* zweiter Mittelfussknochen mit seiner vorderen Epiphyse *ea m II*. 1, 2, 3 Phalangen. Die zweite Phalanx zeigt bei beiden Füssen einen abnormen Verknöcherungsmodus, indem vier Knochenkerne, eine hintere und vordere Epiphyse und eine aus einer oberen und unteren Hälfte bestehende Diaphyse da sind. (Die betreffenden Phalangen beider Seiten wurden durch sagittale Schnitte in lauter dünne Scheiben zerlegt, welche dasselbe Bild zeigten. Bei mehreren anderen Füssen zeigte diese Phalanx denselben Verknöcherungsmodus, wie die übrigen Phalangen, auch sämmtliche übrige Zehenknochen dieser Füsse waren normal.)

Von den Gelenken am Fuss erscheint also das Knöchelgelenk trotz der Trennung seiner Gelenkhöhle von der Epiphyse des lateralen Knöchels durch Bindegewebe doch bedingungsweise der Gefahr einer Kapselzerreissung durch den Abbruch jener Epiphyse ausgesetzt. — Von den Zehentarsalgelenken könnte das der grossen Zehe in Folge einer Ab-

1) J. Uffelmann, Der Mittelhandknochen des Daumens. Göttingen 1863.

Digitized by Google

lösung der vorderen Metatarsusepiphyse eröffnet werden — eine Ablösung, welche freilich wohl schwerlich vorkommen wird. Die übrigen vier Metatarsophalangealgelenke dagegen sind ebenso geschützt, wie die entsprechenden Gelenke der Hand — und genau so wie dort verhält es sich auch mit den Gelenken zwischen den einzelnen Phalangen.

Druck von J. B. Hirschfeld in Leipzig.

Digitized by Google

TAFELN.

Digitized by Google

Digitized by Google

Digitized by Google

Fig. 1.

Fig. 1A.

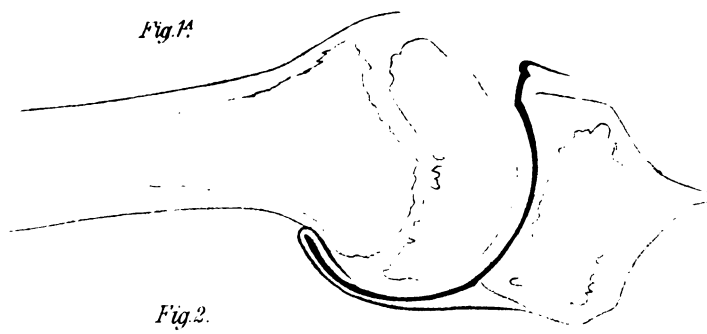

Fig. 2.

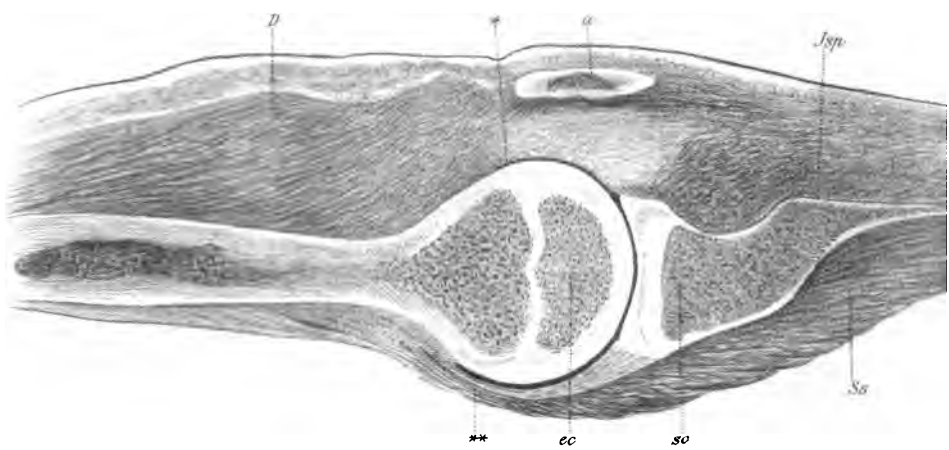

n. Brunn, Gelenkkapseln

Verlag von F C

Digitized by Google

Fig. 3

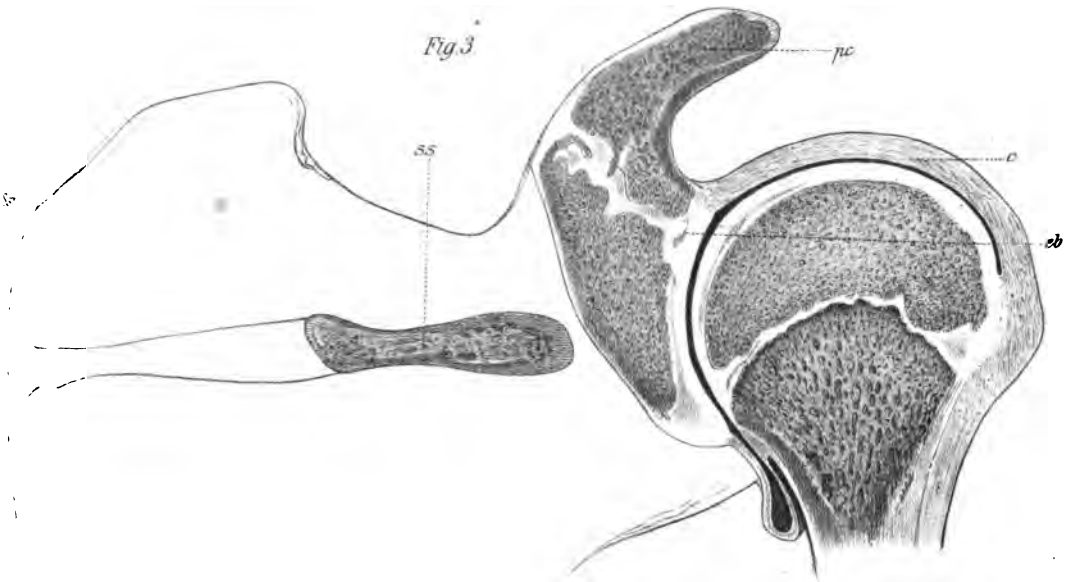

Fig. 2A

Fig. 4.

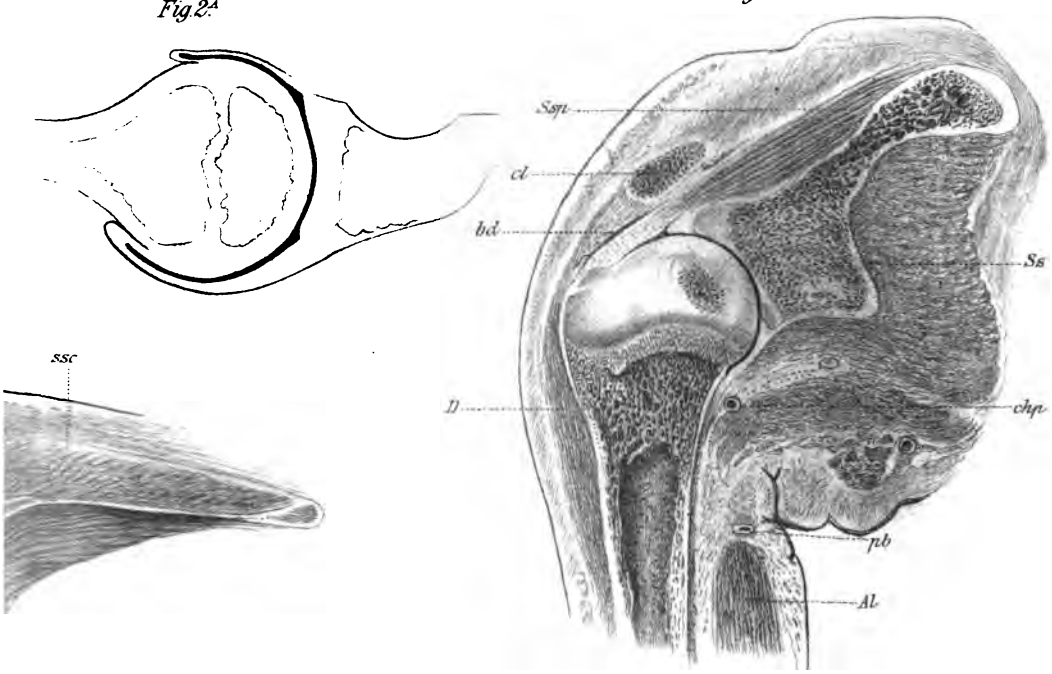

F.W. Vogel in Leipzig

Lith. Anst. v. E.A. Funke, Leipzig.

Digitized by Google

Digitized by Google

Digitized by Google

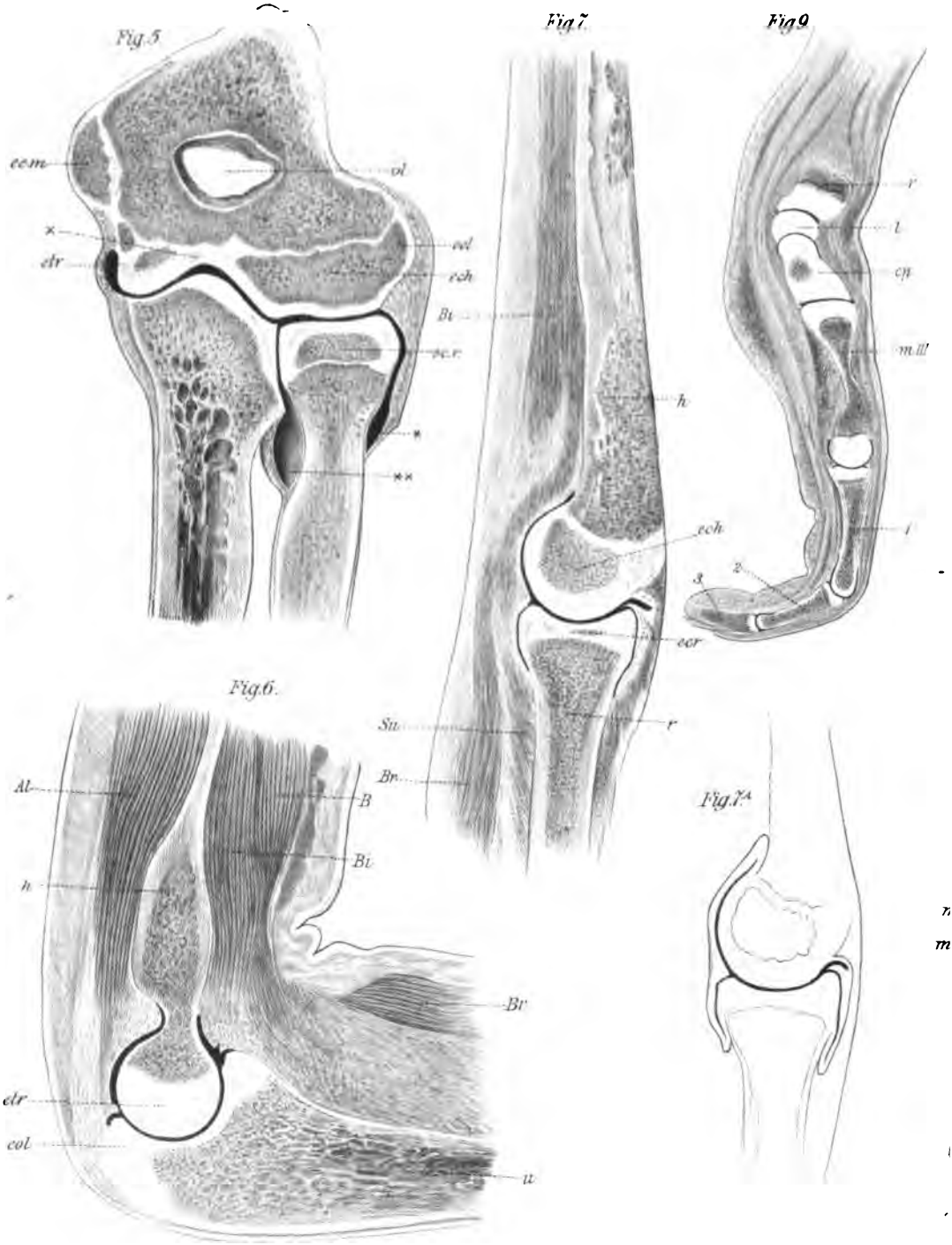

v. Brunn, Gelenkkapseln.

Verlag von F.C.W

Digitized by Google

Fig.10a

Fig.8.

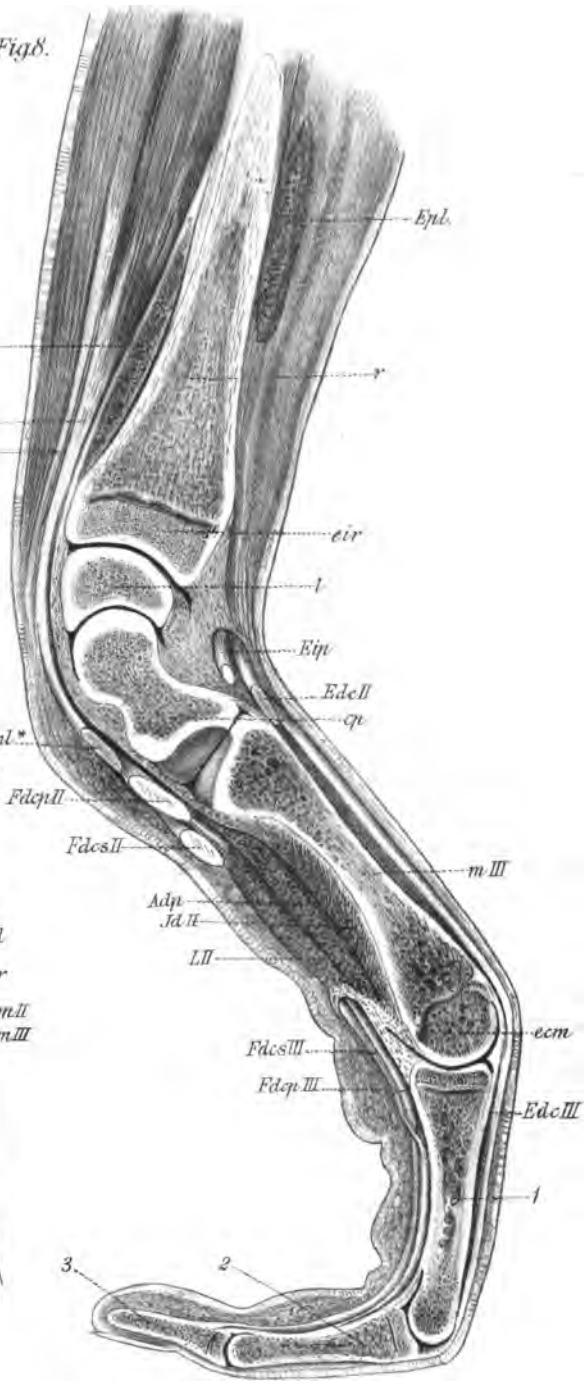

Fig.10.

Lith.Anst v.E.A.Funke, Leipzig

F.C.W.Vogel in Leipzig.

Digitized by Google

Digitized by Google

Digitized by Google

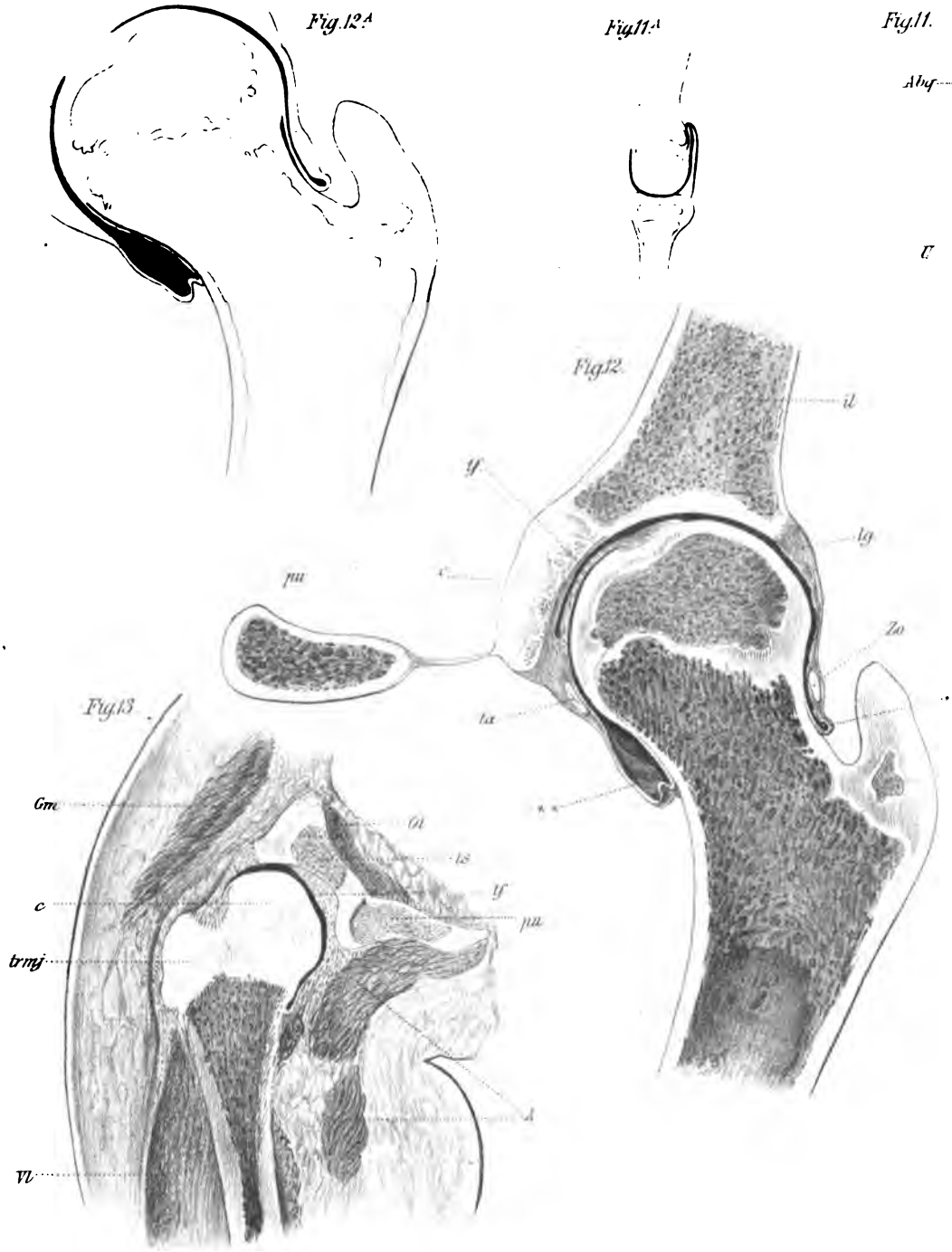

v. Bruun, Gelenkkapseln.

Verlag von F.C.W.

Digitized by Google

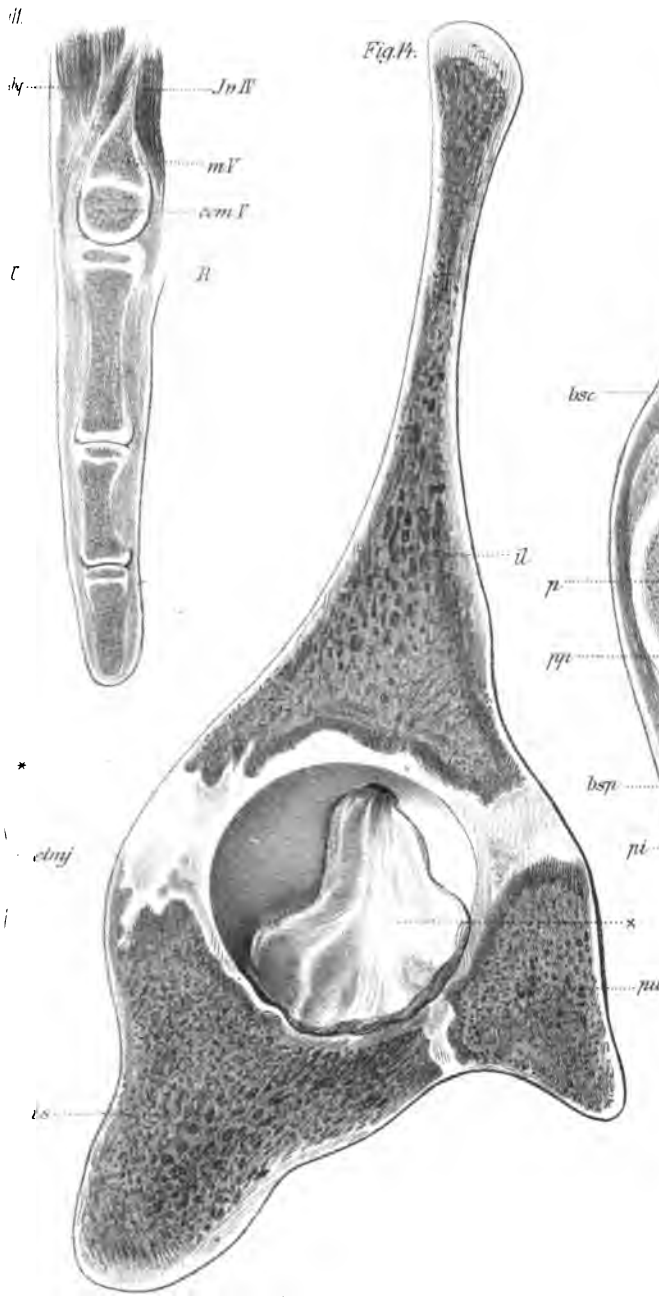

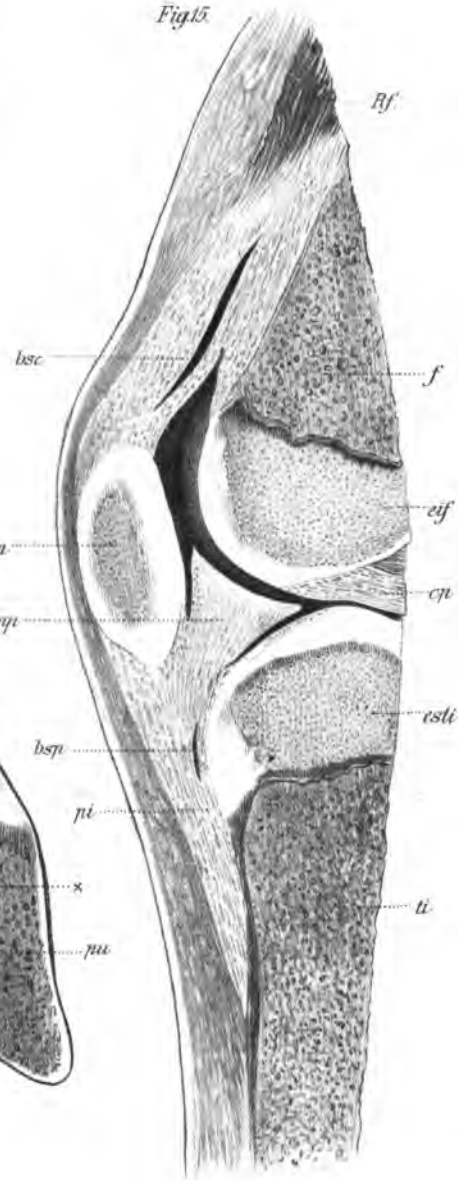

Vogel in Leipzig.

Lith Anst v. E.A.Funke, Leipzig

Digitized by Google

Digitized by Google

Digitized by Google

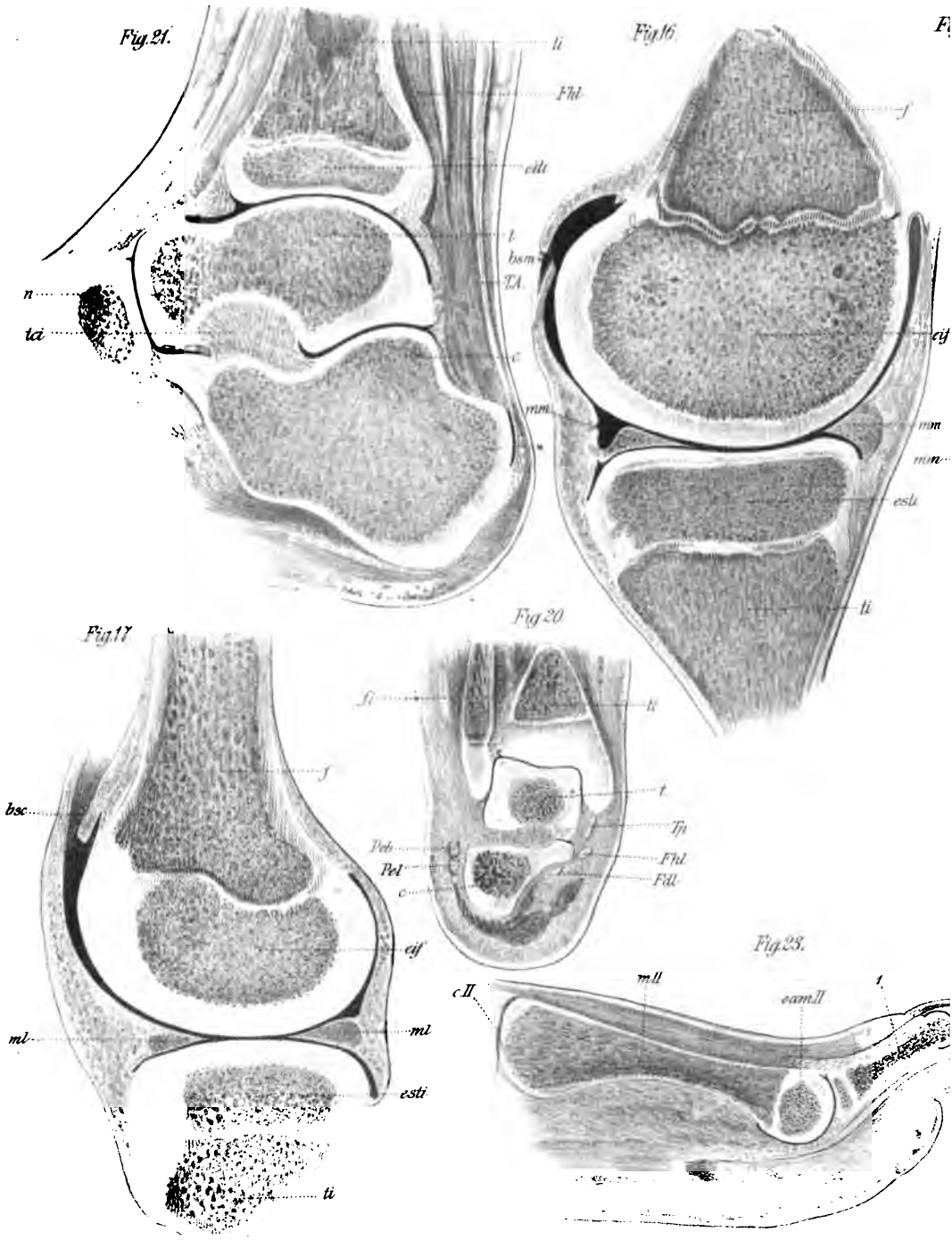

v. Brunn, Gelenkkapseln.

Verlag von F.C.W.Voge

Digitized by Google

g.18

Fig.19.

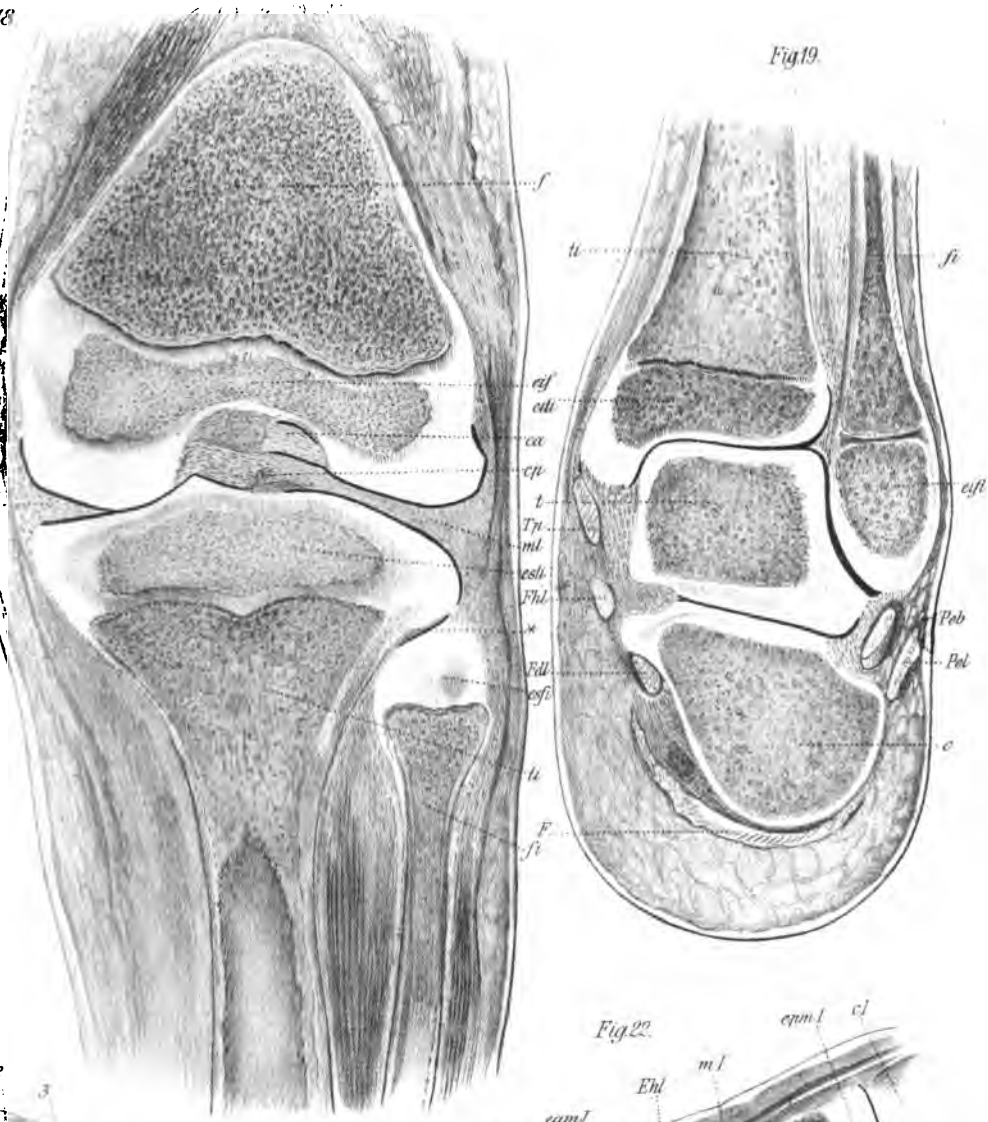

Fig.20.

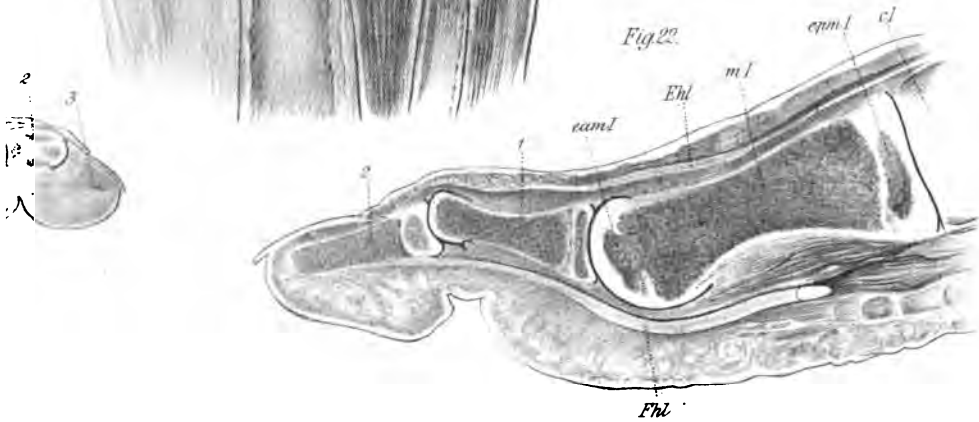

Lith Anst v. A Funke Leipzig.

Digitized by Google

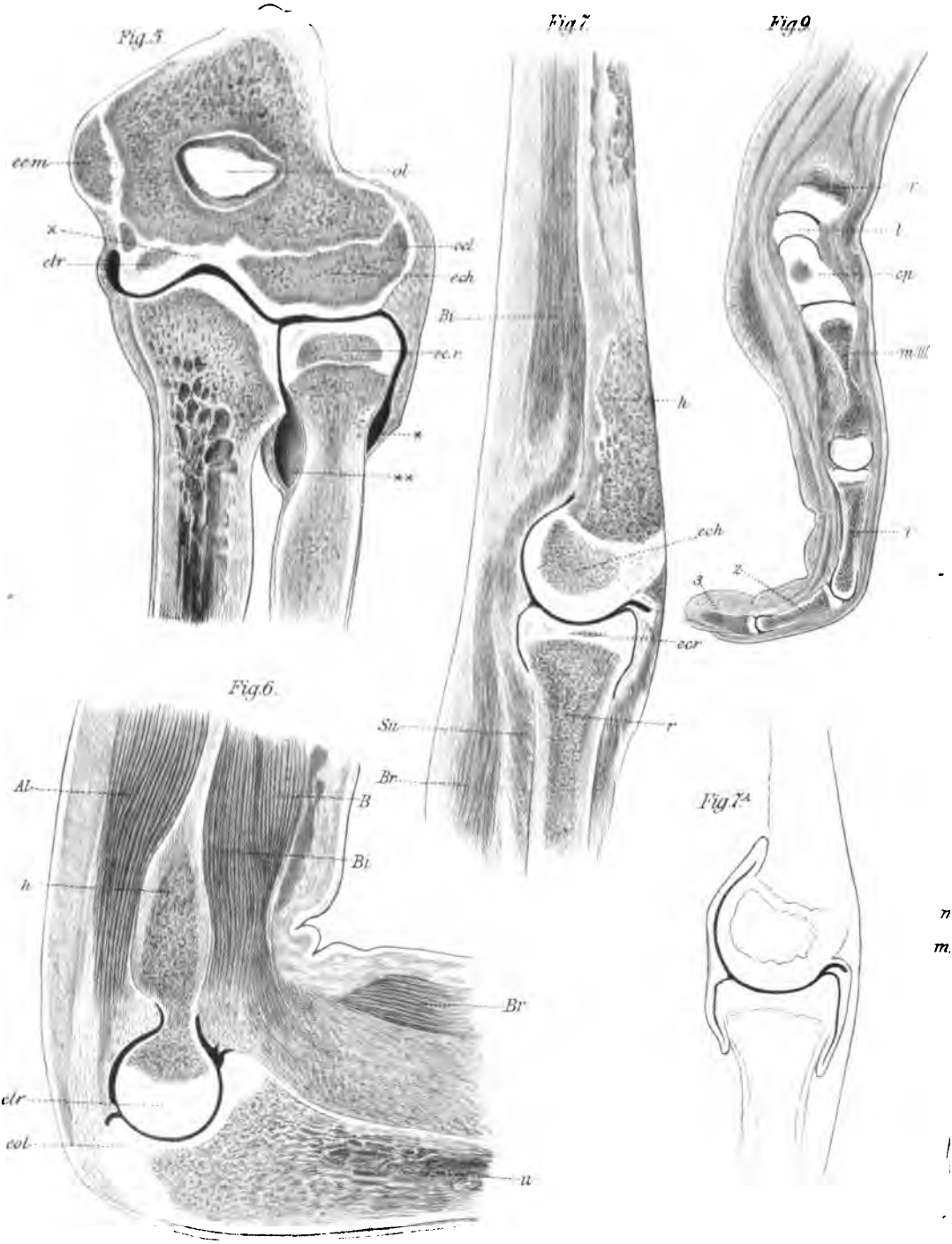

v. Brunn, Gelenkkapseln.

Verlag von F.C.W

Digitized by Google

Fig.10a

Fig.8.

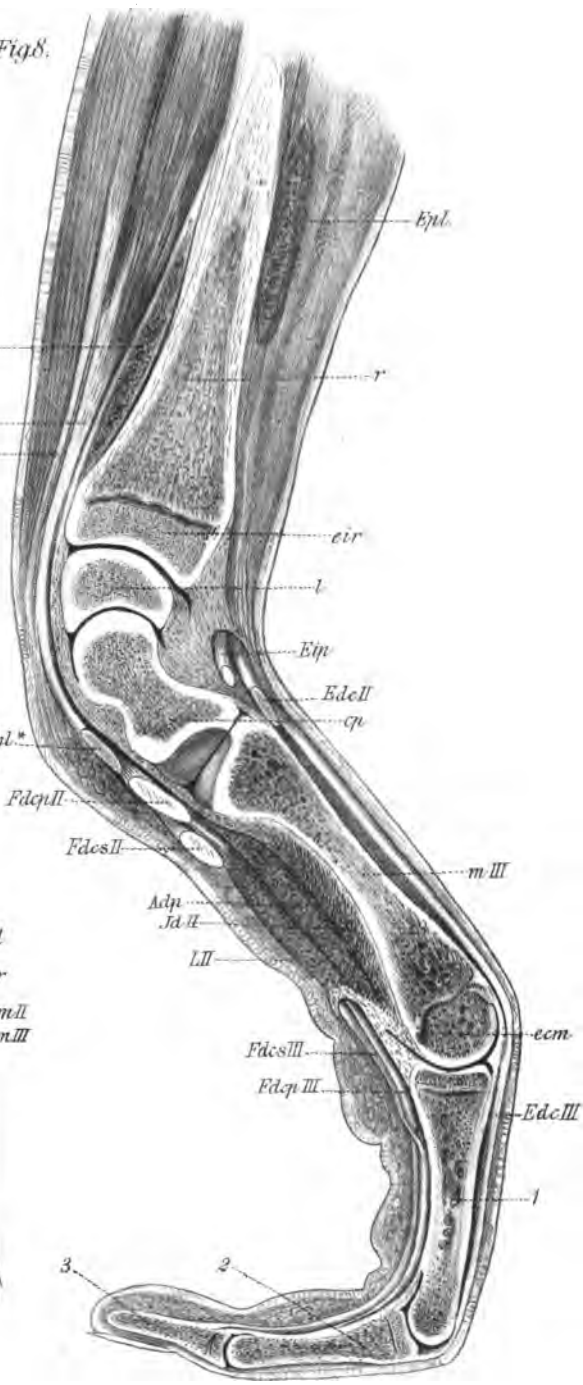

Fig.10.

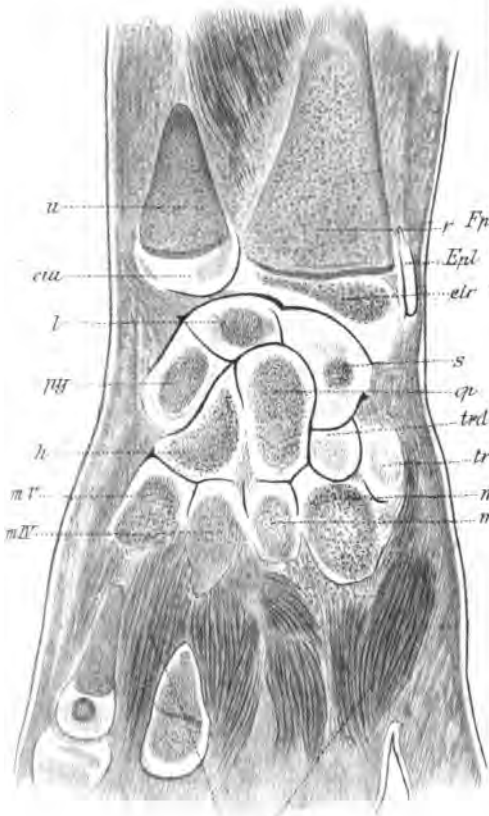

F.C.W.Vogel in Leipzig.

Lith.Anst v.E.A.Funke, Leipzig

Digitized by Google

Digitized by Google

Digitized by Google

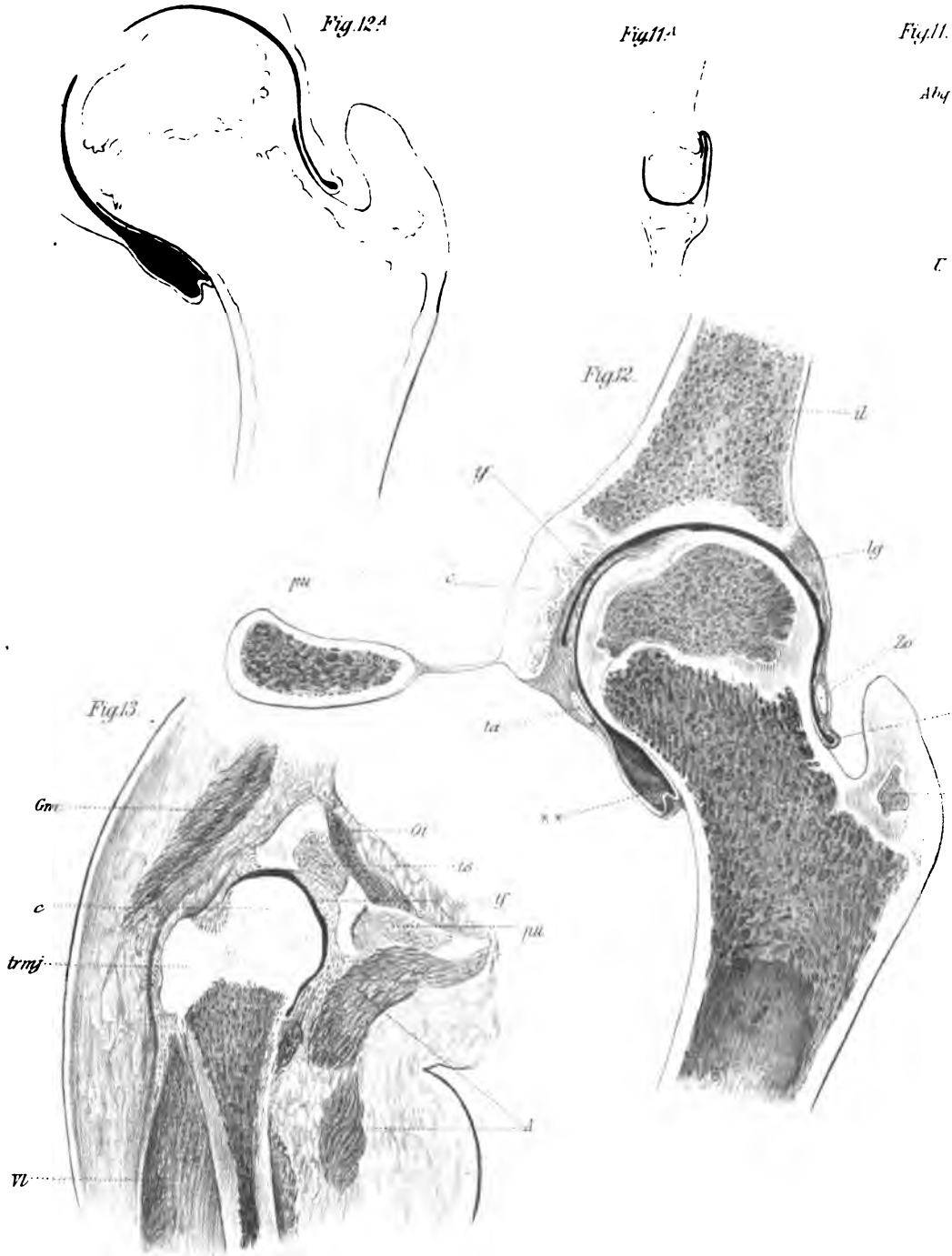

v. Bruun, Gelenkkapseln.

Verlag von F.C.W

Digitized by Google

Fig II.

Fig. VI.

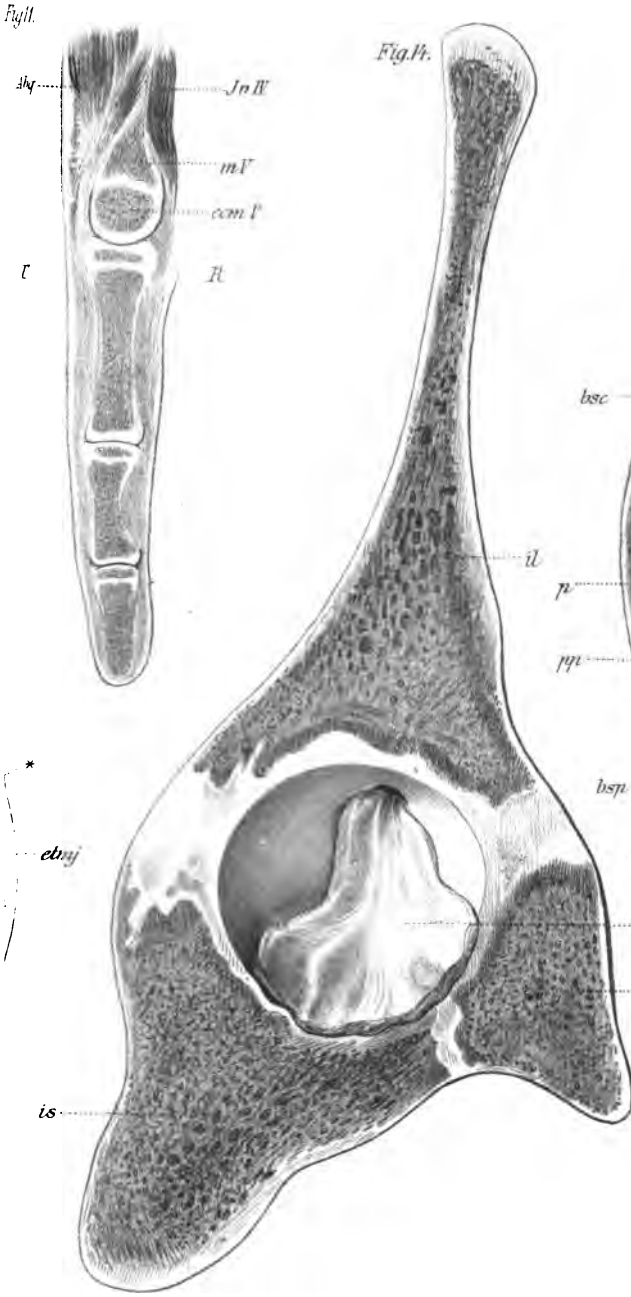

Fig. 15.

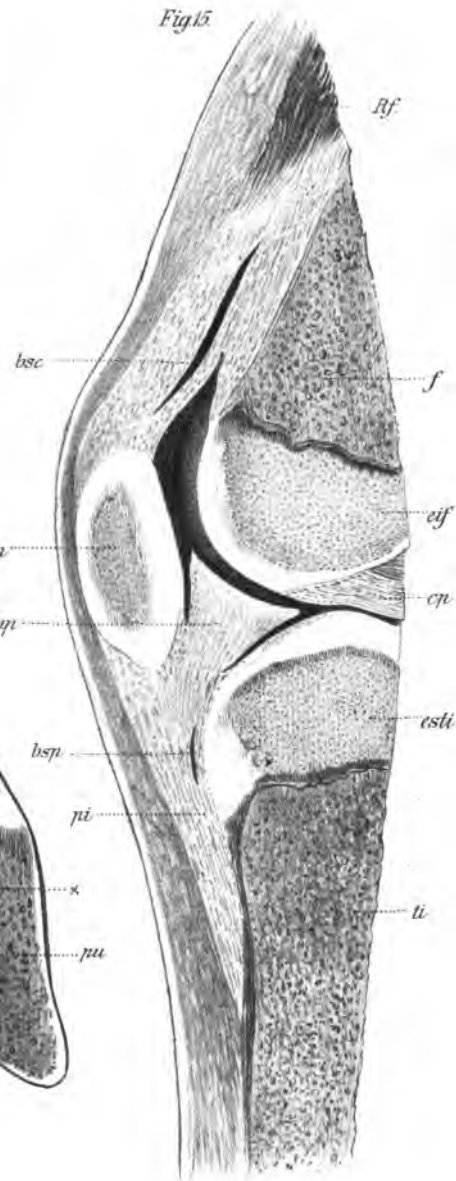

Vogel in Leipzig.

Lith. Anst. v. E.A. Funke, Leipzig

Digitized by Google

Digitized by Google

Digitized by Google

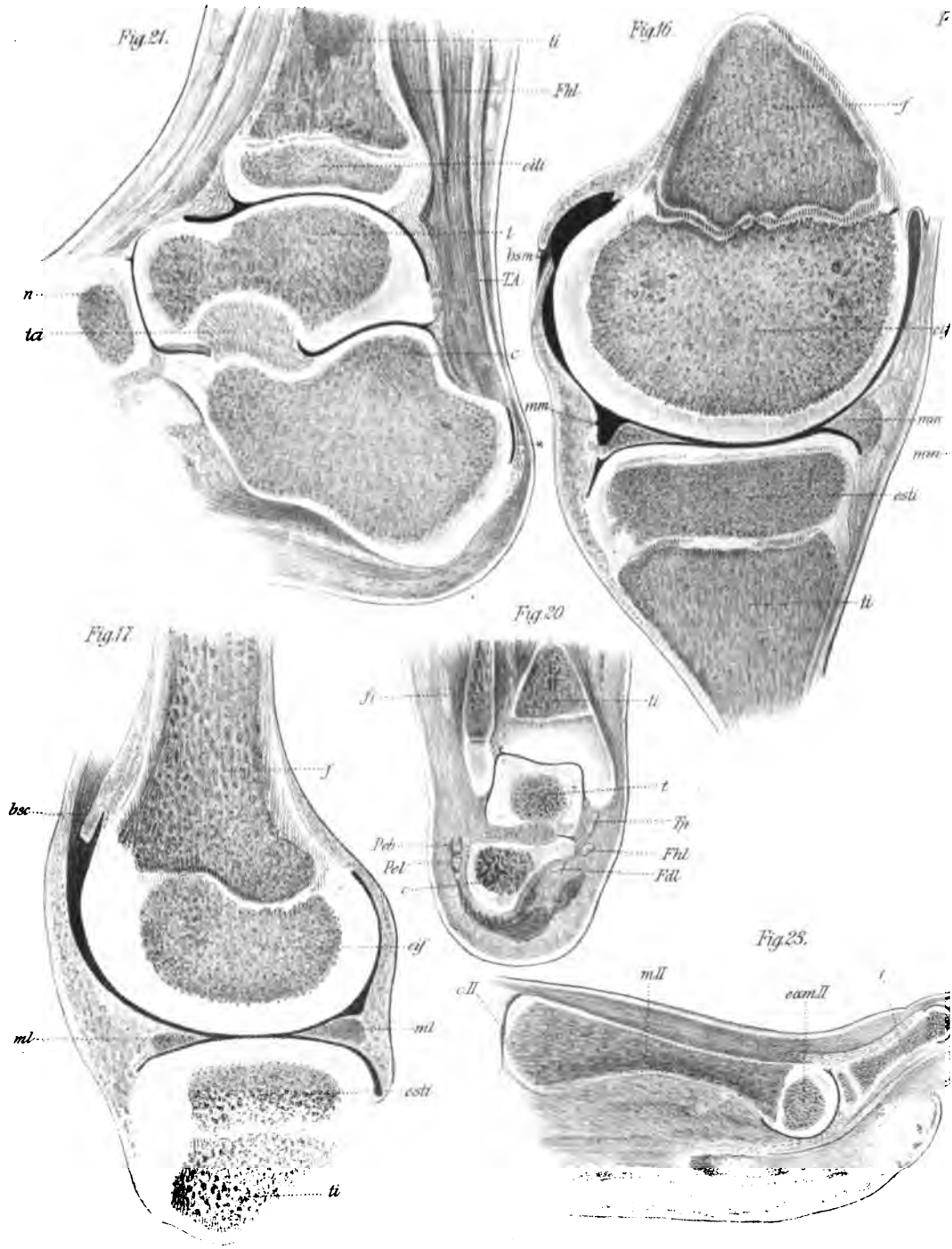

v. Brunn, Gelenkkapseln.

Verlag von F.C.W.Vogel

Digitized by Google

Fig. 18

Fig. 19

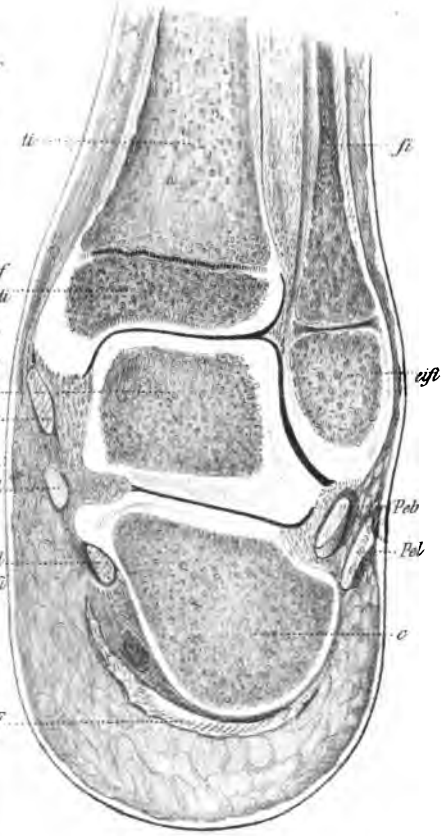

Fig. 22.

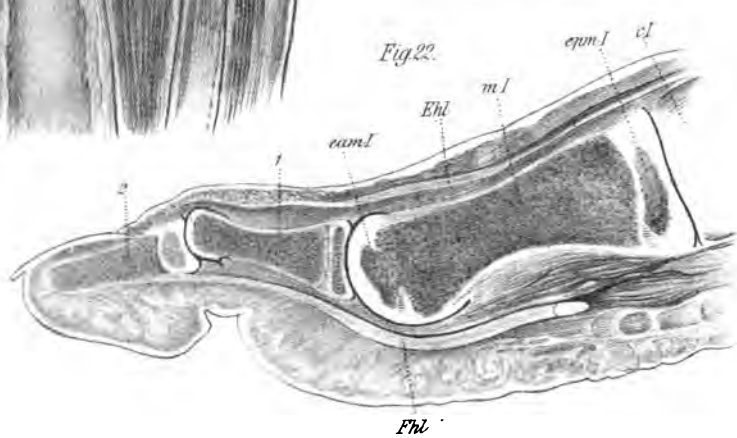

Lith. Anst. v. E. A. Funke Leipzig.

n Leipzig.

Digitized by Google

Digitized by Google

Digitized by Google

Digitized by Google

Digitized by Google

Digitized by Google

Digitized by Google

Digitized by Google

Digitized by Google

Digitized by Google

Digitized by Google

Digitized by Google

Digitized by Google

Digitized by Google

Digitized by Google

Digitized by Google

Digitized by Google

Digitized by Google

Digitized by Google

Digitized by Google

Digitized by Google

Digitized by Google

Digitized by Google

Digitized by Google

Digitized by Google

Digitized by Google

Digitized by Google

Digitized by Google

Digitized by Google

Digitized by Google

Digitized by Google

Digitized by Google

Digitized by Google

Digitized by Google

Digitized by Google

Digitized by Google



Digitized by Google